



Da Entzündungen und parodontaler Knochenabbau verschiedene Ursachen haben, bedarf es auch unterschiedlicher Therapien. Im vorliegenden Fachbeitrag wird die Therapie des Bone Remodeling durch Biofilmmangement mithilfe des Kollagenasehemmers Doxycyclin vorgestellt. Dieser wirkt sich parallel dazu auf die parodontale Entzündung aus, indem er zur allmählichen Umgestaltung der mikrobiellen Zusammensetzung der Mundhöhle beiträgt.



Parodontale Therapie mit neuem Denkansatz

Dr. Ronald Möbius, M.Sc.

Parodontitis ist gekennzeichnet durch Entzündungen und Knochenabbau: Der Knochenabbau signalisiert die Kapitulation der körpereigenen Abwehr und entsteht durch körpereigene Prozesse, ausgeführt durch zu viel aktivierte Osteoklasten (Abb. 1).⁵ Die Entzündungen werden ausgelöst durch Bakterien. Es gibt keine Bakterien, die parodontalen Knochen abbauen.

Entzündungen und Knochenabbau haben unterschiedliche Ursachen und

es bedarf unterschiedlicher Therapien. Für die Therapie der Entzündungen nutzen wir das Biofilmmangement und die „Effektiven Mikroorganismen“ (EM). Der Einsatz von EM bewirkt keine Keimreduzierung, sondern die regenerativen, aufbauenden Mikroorganismen werden unterstützt. Nach dem Dominanzprinzip gewinnen diese die Mehrheit und unterstützen so in ungeahnter Weise die körpereigene Abwehr. Für die Therapie des aus dem Gleichgewicht

geratenen Bone Remodeling nutzen wir die Kollagenasehemmung mit aktivem Doxycyclin. Dadurch werden die bereits aktivierten Osteoklasten inaktiviert, die Aktivierung neuer Osteoklasten verhindert und die Osteoblasten in ihrer Aktivität gefördert.

Therapie des Bone Remodeling

In Theorie und Praxis wird die Entzündungsreduktion gelehrt und praktiziert. Seit Langem ist bekannt, dass es nicht „die eine“ Ursache für die Parodontitis gibt. Es handelt sich um ein multifaktorielles Geschehen (Abb. 2).^{11,30,42} Eine Entzündungsreduktion führt zur verringerten Virulenz der Keime, aber Bakterien bauen keinen parodontalen Knochenabbau ab. Knochenabbau entsteht durch körpereigene immunpathologische Prozesse und letzten Endes durch Osteoklasten.⁴¹

In einem ausgeglichenen Knochenstoffwechsel entspricht die Menge des Knochenabbaus genau der Menge des Knochenaufbaus. Es herrscht ein Gleichgewicht im Bone Remodeling. In der Parodontitis ist das Gleichgewicht zugunsten des Knochenabbaus verschoben, es sind zu viele Osteoklasten aktiv. Die Entzündungsreduktion führt zu

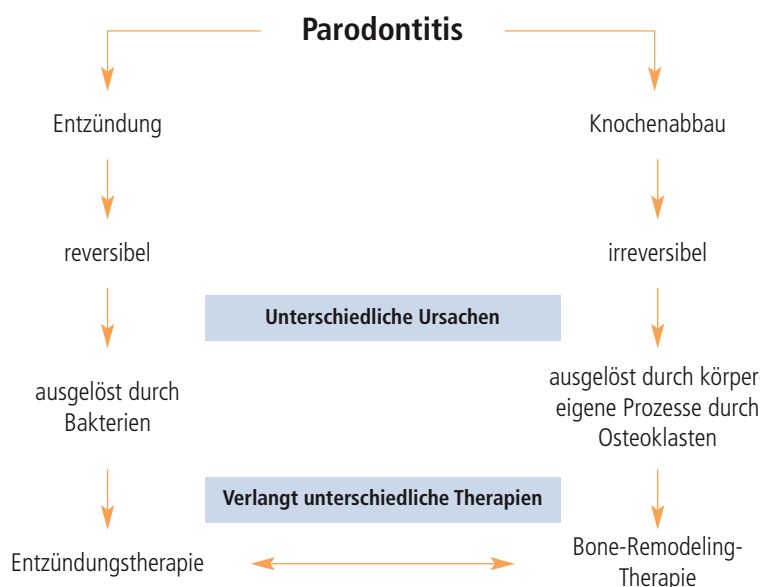


Abb. 1: Parodontitis ist gekennzeichnet durch Entzündung und durch Knochenabbau.

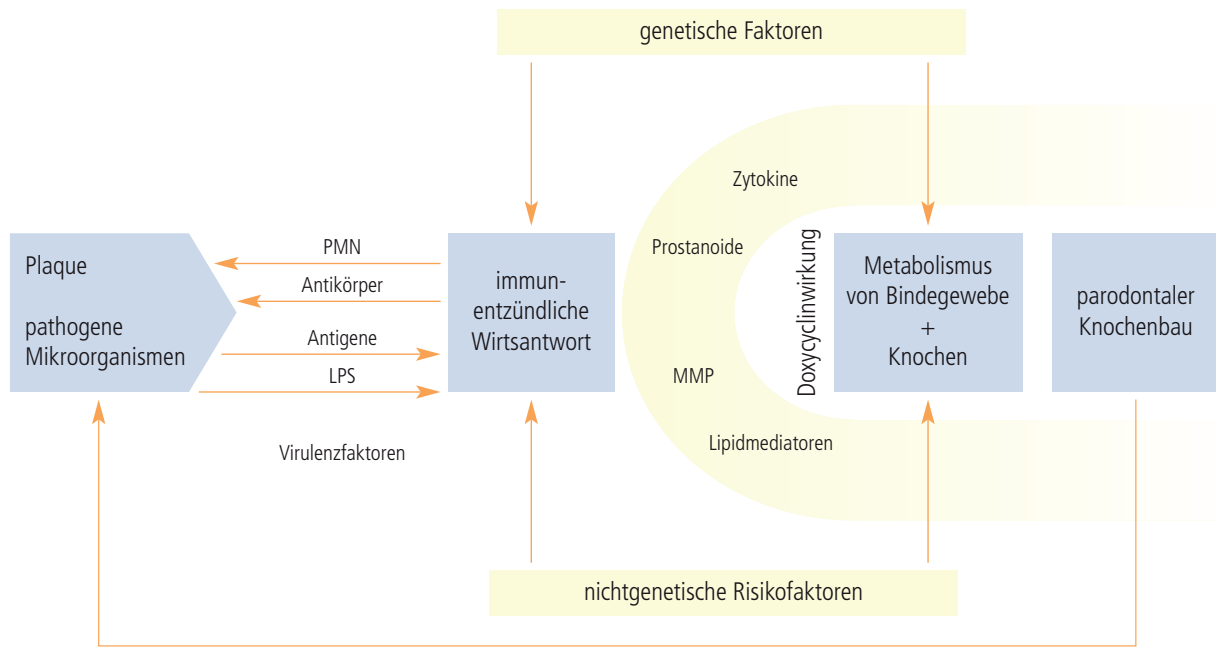


Abb. 2: Ursachenkomplex zum parodontalen Knochenabbau mit Doxycyclin-Schutzmechanismus.

einem gesunden klinischen Bild. Wenn die Keime die einzige und alleinige Ursache für das aus dem Gleichgewicht geratene Bone Remodeling sind, wird sich dieses durch Wegfall der Ursache Entzündung normalisieren.²³ In der Regel ist der Auslöser für die Parodontitis ein multifaktorielles Geschehen.⁴² Durch Entzündungsreduktion sind entzündungsfreie Verhältnisse zu erreichen, aber kein ausgeglichenes Bone

Remodeling. Bachmann stellte 2005 fest: „Die körpereigene Abwehr hat den entscheidenden Anteil am Gewebsuntergang. Es können primär Bakterien Auslöser des Geschehens sein, aber es ist das eigene Abwehrsystem, das zum Gewebeabbau und zum Zahnverlust führt.“¹ Knochen benötigt für Struktur und Funktionserhalt einen ständigen Stoffwechsel. Er befindet sich in einem dyna-

mischen Zustand und wird fortwährend durch die koordinierten Aktionen von Osteoklasten und Osteoblasten abgebaut, aufgebaut und neu formiert.⁹ Diese ständigen Umbauprozesse sind zwingend erforderlich, damit der Knochen nicht überaltert und seine Funktionen erfüllen kann.^{17,19} Bis zum 25. Lebensjahr erfolgt ein Knochenaufbau und ab ca. dem 30. Lebensjahr nimmt die relative Knochenmasse ständig ab.²¹ Parodontale Entzündungen sind klinisch zu sehen. Ein negatives Bone Remodeling ist in der Inspektion nicht erkennbar.³⁵ Erst über den Faktor Zeit wird das negative Bone Remodeling für das Auge sichtbar.^{33,36} Als einzige Möglichkeit steht uns der aMMP8-Test zur Diagnose eines ausgeglichenen Bone Remodeling zur Verfügung.³³⁻³⁶ Der aMMP8-Test zeigt den verstärkten Knochenabbau schon, bevor dieser überhaupt eingesetzt hat.³⁴ Besonders schwierig ist eine Therapie, wenn keine Entzündungen an dem parodontalen Knochenabbau beteiligt sind⁷, wie z. B. bei Rauchern.² Hier versagen alle bekannten Therapievarianten, weil diese auf Entzündungsreduktion ausgerichtet sind.^{10,26} Bei Rauchern wird der parodontale Knochenabbau nicht durch Entzündungen ausgelöst.^{2,13,16,39} Folglich funktionieren bei Rauchern alle Therapiemaßnahmen schlechter.¹⁸

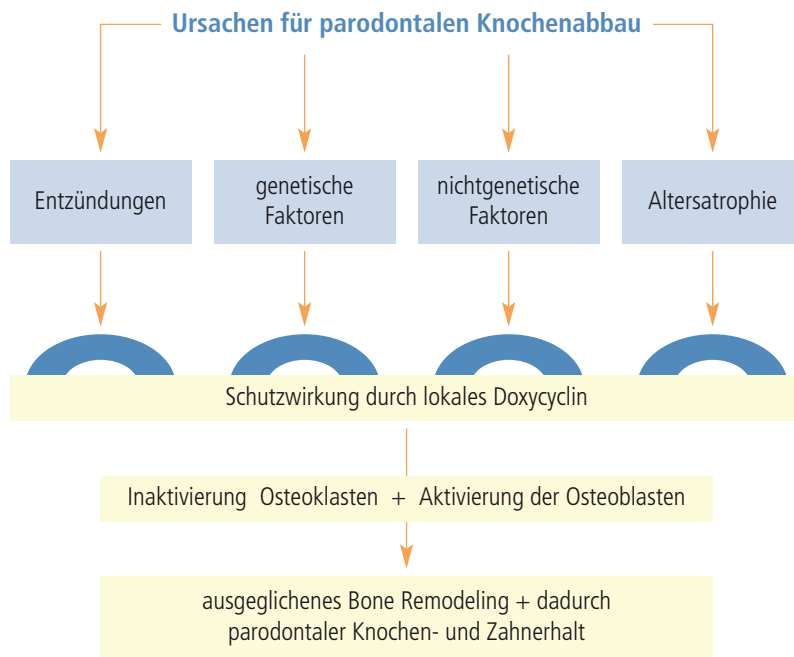


Abb. 3: Schutzwirkung durch lokales Doxycyclin.

	Protein- bindung	HWZ in Stunden	Kollagenase- wirkung	Ausscheidung
Chlortetracyclin	50 %	6	20 %	80 %
Tetracyclin	40 %	10	20 %	90 %
Oxytetracyclin	20 %	10	40 %	90 %
Doxycyclin	96 %	18	70 %	25 %
Minocyclin	75 %	15	50 %	60 %
Tigecyclin	70 %	40	40 %	60 %

Möller 2007, Krokow 2002, Schulze 2003, Golub et al. 1985, Hembrock-Heger 2007

Tab. 1: Tetracycline im Vergleich.

Es gibt sehr viele Faktoren, die einen Einfluss auf das Bone Remodeling haben. Im Wesentlichen lassen sich diese in vier Gruppen einteilen: Entzündungen, genetische Ursachen, nichtgenetische Ursachen, Alterungsprozesse (Abb. 3).

Losgelöst von der Ursache lassen sich die Osteoklasten in ihrer Aktivität durch aktives Doxycyclin reversibel inaktivieren.^{24-26,32,40} Die Ursache der verstärkten Aktivierung spielt hierbei keine Rolle.²² Entscheidend ist, dass das Doxycyclin nicht in der Tasche an seinem lokalen Ort verbleibt, sondern aktiv aus dieser Region zum Knochen hin transportiert wird.⁸ Das von uns genutzte lokale aktive Doxycyclin ist kein SDD.²⁷ Es handelt sich um ein aktives Doxycyclin, das innerhalb von zwei bis vier Stunden eine Proteinbindung mit dem körpereigenen Bindegewebe eingeht und danach unantastbar für topische Anwendungen im Bindegewebe eingelagert ist.⁶ Gelingt es, den Knochenabbau und den Knochenaufbau im Gleichgewicht zu halten, behält der Knochen seine ursprüngliche Form.

Alle Tetracycline haben die Möglichkeit zur reversiblen Kollagenasehemmung, aber mit unterschiedlichem Wirkungsgrad (Tab. 1). Es handelt sich um eine rein chemische Reaktion, die keiner Resistenzentwicklung unterliegt.³⁹ Wie aus der Tabelle 1 zu entnehmen, ist besonders das Doxycyclin für die parodontale Therapie des Bone Remodeling geeignet. Doxycyclin hat die höchste Proteinbindung mit 96 % und die höchste Kollagenasewirkung mit 70 %.

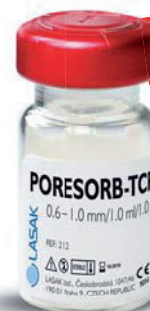Doxycyclin hat zwei unterschiedliche Wirkmechanismen. Es kann als Antibio-

tikum und/oder als Kollagenasehemmer wirken⁴ (Abb. 5). In unserer Therapie nutzen wir die Eigenschaft des Doxycyclins zur Kollagenasehemmung.²⁵ Aber Doxycyclin bleibt ein Breitbandantibiotikum. Ist das parodontale Gewebe, bedingt durch ein Entzündungsgeschehen, stark mit Mikroorganismen belastet, wird die Wirksamkeit der Doxycyclin-bedingten Kollagenasehemmung herabgesetzt. Doxycyclin hat eine besondere Affinität zur ribosomalen RNA, wird durch ein aktives Carriersystem in das Bakterium hineingepumpt und hier an der 30S-ribosomalen Untereinheit gebunden.⁴ Damit steht dieses Doxycyclinmolekül nicht mehr zur Kollagenasehemmung zur Verfügung. Da das Doxycyclin nach der Applikation nur in einer begrenzten Menge vorhanden ist, wird es bei bestehender starker Entzündung bereits hier in seiner Wirksamkeit als Antibiotikum gebunden und wandert nicht zum parodontalen Knochen.²⁸ Wird das lokal applizierte Doxycyclin in ein laufendes Entzündungsgeschehen eingesetzt, bewirkt dieses eine sehr geringe Hemmung der Kollagenaseaktivität. Um den Effekt der Kollagenasehemmung nach lokaler Applikation maximal nutzen zu können, ist es wichtig, die parodontalen Entzündungen zu therapieren. Umso weiter diese Therapie voranschreitet, umso wirksamer wird das Doxycyclin in der reversiblen Hemmung der Osteoklasten. Erst im entzündungsfreien parodontalen Gewebe entfaltet das lokal applizierte aktive Doxycyclin seine vollen unterschiedlichen Wirkungsmechanismen zur reversiblen Hemmung der Osteoklasten (Abb. 4). Da es aber keine parodontale Keimfreiheit

25 JAHRE ERFAHRUNG

einfach und effektiv

Implantatsysteme & Knochenersatzmaterial



Erstklassige
Qualität



LASAK GmbH

Československá 1047/46 • I 90 01 Prag 9 – Hloubětín

Tschechische Republik • Tel.: +420 224 315 663

Fax: +420 224 319 716 • E-Mail: export@lasak.cz

www.lasak.com

Wechselwirkung – Entzündungsreduktion/reversible Hemmung der Osteoklasten

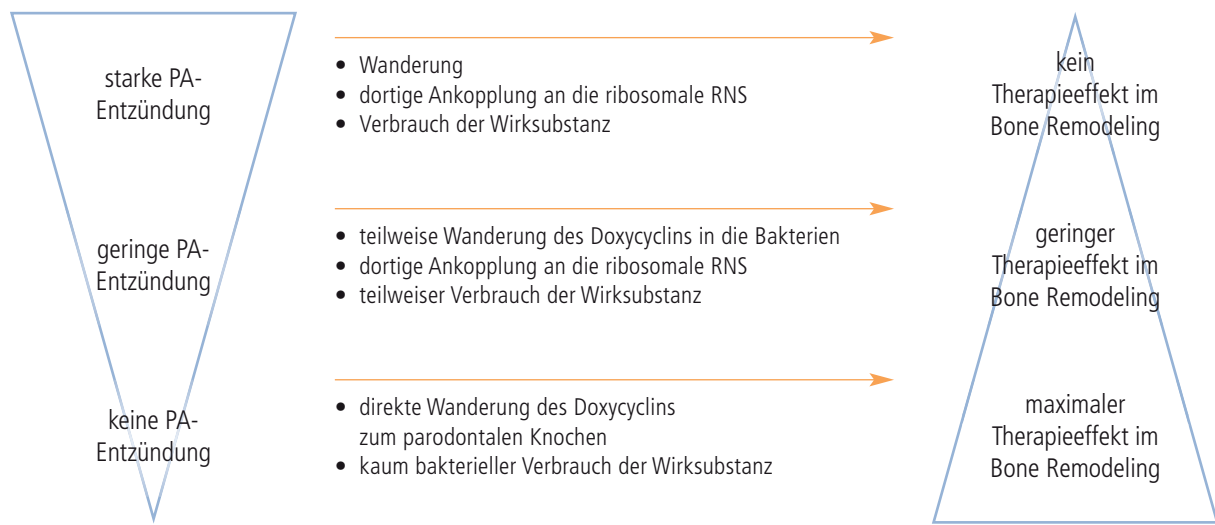


Abb. 4: Wechselwirkung zwischen parodontaler Entzündung, Keimbelastung und Effekt des Bone Remodeling.

gibt, wird immer ein Teil des Doxycyclins als Antibiotikum verbraucht. Wir haben folglich in der gesamten Therapie eine geringe antibiotische selektive Therapieunterstützung. Doxycyclin hat einen Kumulationseffekt. Mehrfache Applikation im individuellen Abstand erhöhen so die Wirkkonzentration.

Therapie der parodontalen Entzündung

Der Einsatz von lokalem Doxycyclin in unserer adjunktiven lokalen Parodontaltherapie dient nicht primär dem Zweck, durch das Breitbandantibiotika Doxycyclin Keime zu eliminieren. Die antibiotische Wirksamkeit ist zwar primär und dominant, aber nach der Verringerung der Keimbelastung ist das therapeutische Ziel die Therapie des Bone Remodeling (Abb. 4). Die Konzentration und die Zeit in der Zahnfleischtasche sind nicht für eine maximale antibiotische Wirkung am Wirkort, sondern für eine maximale, schnelle Aufnahme in das umgebende Gewebe und für eine reversible Hemmung der Osteoklasten ausgerichtet. Für eine antibiotische Wirkung in der Zahnfleischtasche ist die Zeit sehr kurz und die wiederholende lokale Applikation im viel zu großen Abstand. Der Mensch existiert überhaupt nur mit den Mikroorganismen.⁴⁴ Mikroorganismen sind die Urgeschöpfe unseres Planeten. Ein antibiotischer

Kampf gegen die Mikroorganismen ist völlig unrealistisch. Unser Therapieansatz ist probiotisch, nicht antibiotisch.⁴⁴ Durch die regelmäßige subdosierte Doxycyclinapplikation kommt es zur allmählichen Umgestaltung der mikrobiellen Zusammensetzung in der Mundhöhle. Die kurzzeitige und in individuellen Abständen lokal applizierte Antibiotikagabe Doxycyclin schafft keine Keimfreiheit, aber einen selektiven Druck zur Änderung des Mikromilieus.

Auf und im menschlichen Körper tummeln sich eine Billiarde Mikroorganismen. Es gibt degenerative, regenerative und opportunistische Mitläufer-Mikroorganismen. Eine generelle Reduzierung aller Mikroorganismen durch antiseptische, antibiotische Behandlungsweisen ist auf Dauer nicht hilfreich. Nach dem Dominanzprinzip ist es viel effektiver, die positiven, regenerativen, aufbauenden Mikroorganismen durch „Effektive Mikroorganismen“ (EM) zu stärken und somit nicht die Anzahl der Keime zu reduzieren, sondern die Zusammensetzung zu ändern.

Diese EM wurden von Prof. Higa/Universität Okinawa im Jahr 1982 entdeckt.¹² Seitdem feiern diese einen unaufhörlichen Siegeszug.²⁰ Es gibt kaum noch Bereiche, in denen die EM nicht eingesetzt werden.⁴³ In der Medizin ist ein direkter Einsatz der EM nicht zugelassen. Im Laufe seiner Forschungen stellte Prof.

Higa fest, dass alle Mikroorganismen in EM in ihrer Aktivität, das heißt beim Fressen und Ausscheiden, Substanzen absondern, die antioxidativ wirken.³⁷ Es wurde in den Neunzigern eine Flüssigkeit entwickelt, die nur die Antioxidantien und Spurenelemente enthält, aber nicht mehr die Mikroorganismen selbst.^{12,38}

Bei EM handelt es sich um eine Mischkultur aus 80 ausgewählten, verschiedenen, natürlich vorkommenden Mikroorganismen-Arten aus zehn Gattungen und fünf Familien. Zu den EM gehören fünf Mikroorganismen – die Familien Photosynthesebakterien, Milchsäurebakterien, Hefen, fermentaktive Pilze und die Actinomyceten.²⁹ Zu den Actinomyceten gehören die Tetracyclin produzierenden Streptomyceten.^{29,14}

Die Erkrankung Parodontitis signalisiert die Unfähigkeit des individuellen Abwehrsystems, eine Heilung per Restitutio ad integrum zu realisieren. 90 % der Mikroorganismen leben auf den Oberflächen des Menschen, wobei als Oberflächen Mund, Darm und Haut bezeichnet werden. Zur Unterstützung des individuellen Abwehrsystems sollten diese drei Bereiche in die parodontale Therapie mit einbezogen werden. Wir nutzen in der Therapie mit EM für den Mund EMIKO Zahncreme, für den Darm EMIKO SAN und für die Haut (Waschen und Duschen) EMIKO Seife. Die mikrobielle Um-

Doxycyclinwirkung

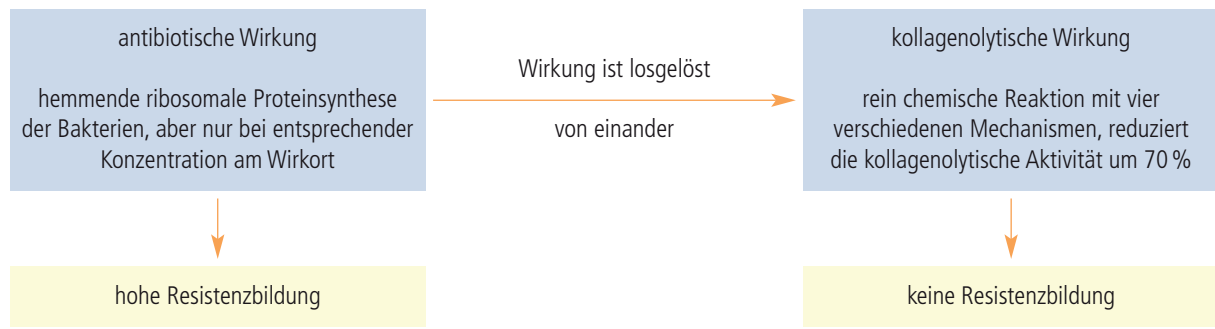


Abb. 5: Doxycyclinwirkung.

gestaltung erfolgt allmählich und benötigt bis zu drei Monaten.

Nach dem Biofilmmangement reduziert lokal appliziertes aktives Doxycyclin die kollagenolytische Aktivität bis zu zwei Monate. Bis zur vollständigen Aktivitätsanpassung der Kollagenasen vergeht bis zu ein Jahr.⁶ Durch die regelmäßige Applikation von lokalem Doxycyclin verändert sich die gesamte Mikroorganismen-Zusammensetzung. Es geht nicht darum, bestimmte Mikroorganismen zu eliminieren, sondern die individuell bestehende Situation anzunehmen und in dieser friedlich zu therapieren. Das Tetracyclin übernimmt die Funktion der Polizei. Sehr viele Mikroorganismen meiden die Nähe der Streptomyceten. Andere Mikroorganismen, wie die Gruppe der EM, ergänzen einander und profitieren von den Streptomyceten.^{29,31} Um diese Wirkung der Tetracycline näher zu untersuchen, hat das Max-Planck-Institut hierfür eigens eine Forschergruppe „Insektensymbiose“ ins Leben gerufen. Für die Inaktivierung der Osteoklasten ist es nicht relevant, ob ein Patient resistent auf Tetracycline ist. Sicher ist dann die antibiotische Wirksamkeit stark herabgesetzt, aber wir nutzen das TC nicht als Antibiotikum und die Kollagenasehemmung ist eine rein chemische Reaktion, ohne jegliche Resistenzentwicklung.⁵ Die Resistenzentwicklung auf Tetracycline ist sehr hoch und beträgt über 60%.¹⁵ Ist der Patient bereits resistent auf Tetracyclin, wirkt sich dies günstig auf die Therapie des Bone Remodeling aus. Da kein Tetracyclin mikrobiell gebunden wird, steht dieses mit voller

Konzentration der Therapie des Bone Remodeling zur Verfügung.
Fazit

Entzündungen und parodontaler Knochenabbau haben unterschiedliche Ursachen und es bedarf folglich unterschiedlicher Therapien. Entzündungen werden therapiert durch Veränderung der mikrobiellen Zusammensetzung, mit Biofilmmangement und Effektiven Mikroorganismen. Der Knochenabbau wird therapiert durch Biofilmmangement mit nachfolgender direkter Therapie des Bone Remodeling durch den Kollagenasehemmer Doxycyclin. Die Entzündungsreduktion ist der erste Schritt, ist die Voraussetzung für die Therapie des Bone Remodeling, hat aber keinen direkten Einfluss auf den aus dem Gleichgewicht geratenen Knochenstoffwechsel. Die Therapie besteht aus dem Zusammenspiel der nachfolgend genannten drei Punkte:

1. Regelmäßiges professionelles Biofilmmangement im individuell richtigen Abstand
2. EM (Mund, Darm, Haut) zur Verringerung der pathogenen Wirksamkeit und Unterstützung des individuellen Abwehrsystems
3. Lokales aktives Doxycyclin zur Therapie des Bone Remodeling

Parodontitis signalisiert die Kapitulation des individuellen Abwehrsystems. Zum Schutz des Gesamtorganismus wird jetzt in letzter Konsequenz nur noch versucht, durch Elimination des Parodontiums samt Zähnen insgesamt den krank machenden Prozess zu eli-

minieren. Die Therapie der Parodontitis sollte auch die therapeutische Stärkung des individuellen Abwehrsystems einbeziehen.

Obwohl mit lokalem Doxycyclin therapiert wird, ist hier die therapeutische Denkweise probiotisch. Es ist die anzustrebende Symbiose, die uns nicht nur Entzündungsfreiheit beschert, sondern auch Mikrowunden schneller heilen lässt, Fäulnis und Gerüche beseitigt, unsere Immunabwehr stärkt und somit selbst schweren Krankheiten und Virusinfektionen trotzt. EM kombiniert mit lokalem Doxycyclin nach Biofilmmangement bringt in der Parodontologie den klinischen Erfolg. 90 % der Mikroorganismen leben auf den Oberflächen (Haut, Darm, Mund). Zur Unterstützung des am Boden liegenden individuellen Abwehrsystems sollten folglich diese drei Bereiche in die therapeutischen Überlegungen mit einbezogen werden. Zur Umstellung der mikrobiellen Zusammensetzung nutzen wir in der Therapie EMIKO Zahncreme (Mund), EMIKO SAN (Darm) und EMIKO Flüssigseife (Haut).

Hinweis

Die in diesem Fachbeitrag geäußerten Ansichten geben nicht zwangsläufig die Meinung des wissenschaftlichen Beirats des Implantologie Journals und der DGZI e.V. wieder.

Kontakt

Dr. Ronald Möbius, M.Sc.

Praxis für Zahnerhaltung & Kieferorthopädie
Bergstraße 1c, 19412 Brül
info@moebius-dental.de
www.moebius-dental.de